W. Pichler, Graz
C. Boldin, Graz

Die ACP-Therapie bei Knorpelschaden und Sportverletzungen

Schwerpunkte für die Behandlung mit autologem konditioniertem Plasma (ACP) stellen in unserer Ordination Knorpelschäden an großen Gelenken und akute oder chronische Sportverletzungen dar. Nach einigen Jahren Erfahrung können wir nun sagen, dass diese Behandlung ausgereift und sicher ist. Die Durchführung ist unkompliziert und dauert circa 10 Minuten. Bei den Kontrolluntersuchungen stellen wir fest, dass die ACP-Therapie sehr wirksam ist und unsere Patienten sehr zufrieden sind.

Der therapeutische Einsatz von autolog hergestellten Konzentraten aus Thrombozyten („Platelet rich plasma", PRP) stellt seit einigen Jahren eine neue Behandlung zur Stimulierung von Knorpel- und Weichteilheilung dar. PRP besteht im Wesentlichen aus Plasma mit einer erhöhten Konzentration an Thrombozyten. Die Blutplättchen sind für die Blutgerinnung, den Aufbau neuen Gewebes und die Revaskularisierung verantwortlich. Sie enthalten unter anderem folgende Wachstumsfaktoren: IGF-I („insulin-like growth factors") sind für die Stimulierung der Proliferation und Differenzierung der Osteoblasten verantwortlich. EGF („epidermal growth factors") sind verantwortlich für die Stimulierung der Proliferation und Differenzierung epidermaler Zellen und sie sind Co-Stimulans der Angiogenese. VEGF („vascular endothelial growth factors") stimulieren die Angiogenese und sind Chemo-Attraktoren für Osteoblasten. PDGF-AA und PDGF-BB („Platelet-derived growth factors") sind Mitogene für mesenchymale Stammzellen und fördern die Produktion der extrazellulären Matrix. TGF-beta-1 und TGF-beta-2 („transforming growth factors") stimulieren die DNS-Synthese und sind verantwortlich für die Proliferation und Differenzierung verschiedener Zelltypen und die Förderung der Kollagensynthese.

Einsatz bei Knorpelschäden

Bei Knorpelschäden verwenden wir die ACP-Therapie sowohl als „Stand-alone"-Therapie als auch postoperativ nach arthroskopischer Mikrofrakturierung. Unsere Erfahrung der letzten Jahre hat gezeigt, dass bei diffusem, bis zu drittgradigem Knorpelschaden die alleinige ACP-Therapie ohne vorherige arthroskopische Mikrofrakturierung zu sehr guten Resultaten führt und die Patienten nach der Therapie zufrieden und schmerzfrei sind. Wir führen standardmäßig 4 Injektionen im Abstand von circa je einer Woche durch. Üblicherweise tritt der positive Effekt nach circa einem Monat auf und hält meist über ein Jahr an. Bei umschriebenen Knorpeldefekten (bis Grad 4) kombinieren wir die ACP-Therapie mit einer arthroskopischen Mikrofrakturierung. Regelmäßig führen wir eine postoperative MRT-Kontrolluntersuchung durch, üblicherweise circa 6 Monate nach dem Eingriff, erst dann ist das volle Ausmaß der Knorpelregeneration zu sehen. Wir konnten in allen bis dato durchgeführten postoperativen MRT-Kontrollen eine deutliche Regeneration des Knorpels feststellen (Abb. 1).

Bei sehr fortgeschrittener diffuser Arthrose (Grad 4) sind wir mit einer ACP-Therapie eher zurückhaltend. Nach ausführlicher Aufklärung und auf ausdrücklichen Wunsch haben wir bereits Patienten mit hochgradiger Arthrose mit ACP behandelt. Der positive Effekt war dann schwächer ausgeprägt und hielt oft nur einige Monate an.

Der positive Effekt auf die Knorpelregeneration wird durch eine Vielzahl an wissenschaftlichen Studien bestätigt. Simank et al haben die Wirkung von Wachstumsfaktoren im Tiermodell untersucht und konnten eine nahezu vollständige Reparatur von „Full thickness"-Läsionen nachweisen.[1] Ähnliche Ergebnisse zeigten die tierexperimentellen Untersuchungen von Milano et al nach der Injektion von PRP.[2]

Viele prospektive Studien vergleichen PRP-Präparate mit bisher eingesetzten Standardtherapien bei Knorpelschaden (z.B. Hyaluronsäure, Kortison). Liu et al

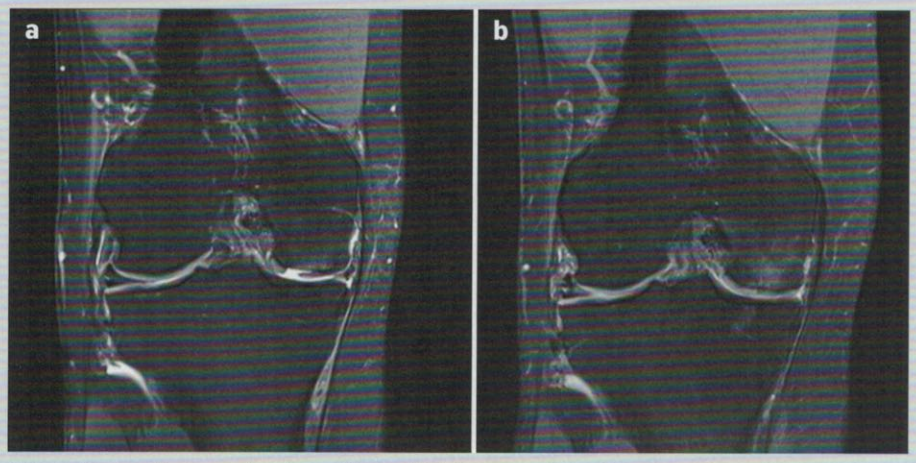

Abb. 1: Viertgradiger umschriebener Knorpeldefekt am medialen Femurkondyl (a), MRT-Kontrolle 6 Monate nach der Durchführung einer arthroskopischen Mikrofrakturierung und postoperativen ACP-Therapie (4 Injektionen) (b)

stellten eine signifikant bessere Regeneration des Knorpels nach PRP-Injektion im Vergleich zu Hyaluronsäure fest.[3] Sánchez et al beschreiben in ihrer prospektiven Level-1-Studie ähnlich gute Ergebnisse im Vergleich zu Hyaluronsäure.[4] Cerza et al kommen in einer Vergleichsstudie mit Hyaluronsäure zum Schluss, dass die Patienten in der ACP-Gruppe signifikant bessere klinische Ergebnisse hatten; der WOMAC-Score war in dieser Gruppe deutlich niedriger.[5]

Der WOMAC-Arthrose-Index (Western Ontario and McMaster Universities Osteoarthritis Index) ist ein erprobter Patientenfragebogen zur Erfassung der Symptome und der physikalischen Funktionseinschränkung im Alltag. Er umfasst drei Skalen (Schmerz, Steifigkeit und körperliche Tätigkeit) mit insgesamt 24 Fragen. Smith stellte in seiner placebokontrollierten Studie fest, dass ACP eine sichere Methode darstellt, die bei Patienten mit Knorpelschäden im Knie zu einer deutlichen Schmerzreduktion und zu einer Verbesserung der Funktion führt. Der WOMAC-Score verbesserte sich ein Jahr nach der Therapie bei der ACP-Gruppe um 78%, bei der Placebogruppe hingegen nur um 7%.[6]

Einsatz bei Verletzungen

In der Sportmedizin setzen wir ACP bei Epikondylitis (Tennis-, Golferellbogen), Achillodynien und Einrissen der Achillessehne, Insertionstendinopathien, plantarer Fasziitis und postoperativ nach komplexen Sehnenrissen in der Schulter erfolgreich ein (Abb. 2). Lebiedziński et al untersuchten die Wirkung von ACP bei Epikondylitis im Vergleich zur Kortisoninjektion und stellten fest, dass Kortison zwar kurzfristig eine bessere Wirkung zeigte, aber langfristig die ACP-Therapie der Kortisoninjektion deutlich überlegen war.[7] Zayni et al untersuchten die Wirkung von PRP auf chronische Patellasehnentendinopathien: Bei 77% der Patienten heilte die Tendinopathie vollständig aus, nur bei 23% der Patienten war ein späterer operativer Eingriff notwendig.[8] Martinelli et al injizierten ACP bei chronischer

Abb. 2: Tendinopathie der Achillessehne mit deutlicher spindelförmiger Auftreibung der Sehne. Der Patient war nach zweimaliger ACP-Injektion beschwerdefrei

Plantarfasziitis und stellten eine Besserung der Funktion sowie eine deutliche Reduktion der Schmerzen fest: Der VAS-Schmerzscore reduzierte sich nach der ACP-Therapie von 7,1 auf 1,9.[9]

Auch wir beobachten nach einer ACP-Therapie von sportmedizinischen Beschwerden immer eine deutliche Reduktion der Schmerzen und eine Verbesserung der Funktion. Komplikationen traten bei einer ACP-Therapie bis dato noch keine auf, auch eine lokale Infektion konnten wir noch nie feststellen. In Abhängigkeit von der Region berichten unsere Patienten manchmal lokale Schmerzen kurzfristig nach der Injektion.

Die meisten Patienten sehen eine orthobiologische Therapie sehr positiv und ziehen sie konventionellen Injektionen (z.B. mit Kortison oder Hyaluronsäure) fast immer vor. Es wird sehr positiv aufgenommen, dass keine Medikamente injiziert werden, sondern die Heilung des Körpers mit einer biologischen Therapie unterstützt wird. Wenn wir ACP postoperativ einsetzen, beginnen wir meist im Rahmen der ersten Kontrolluntersuchung und Nahtentfernung (nach circa 2 Wochen) mit der ersten Injektion. Voraussetzungen für die Durchführung der ACP-Therapie sind blande Wund- und Hautverhältnisse sowie das Fehlen eines Gelenkergusses. Hauptindikationen für eine postoperative ACP-Therapie sind für uns: komplexe Sehnenrisse in der Schulter (vor allem bei schlechter Sehnenqualität) und arthroskopische Mikrofrakturierung bei Knorpeldefekten, nach Bracing des vorderen Kreuzbandes oder nach Meniskusnähten. ■

Autoren:
Priv.-Doz. Dr. **Wolfgang Pichler**
Priv.-Doz. Dr. **Christian Boldin**
Boldin & Pichler Sporttraumatologie, Graz
www.boldin-pichler.at
E-Mail: info@boldin-pichler.at

Literatur:

1 Simank HG et al: Effects of local application of growth and differentiation factor-5 (GDF-5) in a full-thickness cartilage defect model. Growth Factors 2004; 22: 35-43 **2** Milano G et al: The effect of PRP and IL-1ra on the healing of chronic full-thickness articular cartilage injuries of the knee. An experimental study in a sheep model. Osteoarthritis Cartilage 2010; 18(7): 971-80 **3** Liu J et al: A comparison between platelet-rich plasma (PRP) and hyaluronate acid on the healing of cartilage defects. PLoS One 2014; 9(5): e97293 **4** Sánchez M et al: A randomized clinical trial evaluating plasma rich in growth factors (PRGF-Endoret) versus hyaluronic acid in the short-term treatment of symptomatic knee osteoarthritis. Arthroscopy 2012; 28(8): 1070-8 **5** Cerza F et al: Comparison between hyaluronic acid and platelet-rich plasma, intra-articular infiltration in the treatment of gonarthrosis. Am J Sports Med 2012; 40(12): 2822-7 **6** Smith PA: Intra-articular autologous conditioned plasma injections provide safe and efficacious treatment for knee osteoarthritis: An FDA-sanctioned, randomized, double-blind, placebo-controlled clinical trial. Am J Sports Med 2016; 44(4): 884-91 **7** Lebiedziński R et al: A randomized study of autologous conditioned plasma and steroid injections in the treatment of lateral epicondylitis. Int Orthop 2015; 39(11): 2199-203 **8** Zayni R et al: Platelet-rich plasma as a treatment for chronic patellar tendinopathy: comparison of a single versus two consecutive injections. Muscles Ligaments Tendons J 2015; 5(2): 92-8 **9** Martinelli N et al: Platelet-rich plasma injections for chronic plantar fasciitis. Int Orthop 2013; 37(5): 839-42

Entgeltliche Einschaltung
Mit freundlicher Unterstützung von Arthrex Austria Ges.m.b.H.